Clínica universitária de radiologia
Hospitais da universidade de Coimbra
Director: Prof. Doutor F. Caseiro-Alves

Reunião Temática

Hipertensão portal

01.02.2012

Hugo Correia

Moderador:
Dr. Paulo Donato

Sumário

- Definição
- Fisiopatologia
- Classificação
- Sinais de Hipertensão portal
- Eco-Doppler
- TC
- TIPS
- Conclusão

Definição

- Síndrome clínico que corresponde hemodinamicamente a um gradiente de pressão > 5 mmHg entre a veia porta e a veia cava inferior ou uma pressão porta > 15 mmHg
  - Método de referência – medição venográfica hepática directa

- HTP clinicamente significativa:
  - GPSH (porta – suprahepático) > 10 mmHg
  - Complicação grave (varizes, hemorragia, ascite)

- Diagnóstico e estadiamento é importante de modo a prevenir potenciais complicações

- Definição não é baseada em achados imagiológicos

Fisiopatologia

↑ resistência vascular drenagem sistema porta

Desenvolvimento de circulação colateral

- Origem de shunts porto-sistémicos que drenam sangue do território portal para o território sistémico

Síndrome hipercinético associado com vasodilatação arterial sistémica e esplancnico

- ↑ volume plasmático, ↑ débito cardíaco, ↑ débito esplâncnico que perpetua vias de colateralização

Classificação

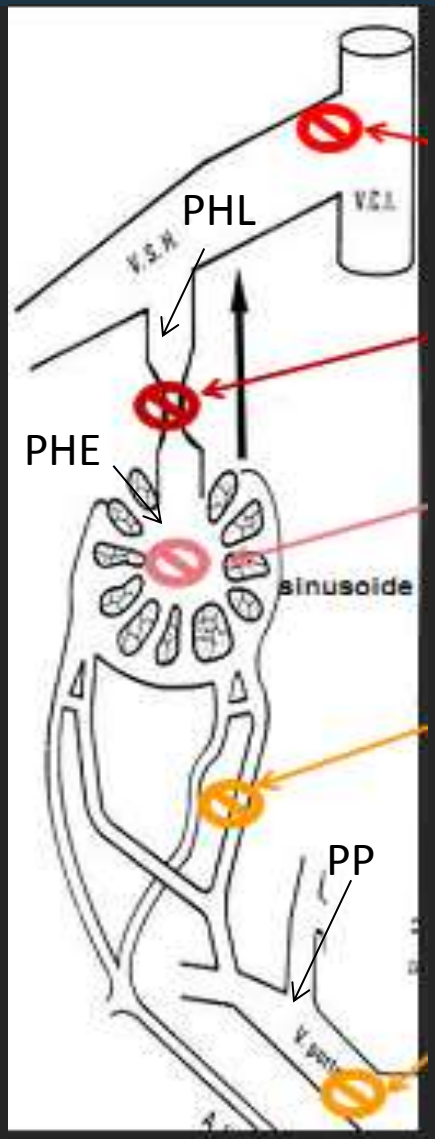

- Suprahepática
  - Budd-Chiari
  - Insuficiência tricúspide; pericardite constritiva

↑ Pressão portal
↑ Pressão hepática livre
↑ Pressão hepática encravada

- Intrahepática
  - Pós-sinusoidal
    - Cirrose
    - Doença veno-oclusiva
  - Sinusoidal
    - Hepatite
    - Drepanocitose

Pressão hepática livre normal
↑ Pressão hepática encravada
Pressão portal normal

Gradiente PHE– PHL
=
Gradiente PP-PHL

  - Pré-sinusoidal
    - Portopatia obliterativa
    - Cirrose biliar primária
    - Doença de Wilson
    - Outras:
- Pré - hepática
  - Trombose porta
  - Compressão porta

↑ Pressão portal
Pressão hepática livre normal
Pressão hepática encravada normal

Classificação

Medição invasiva – Fazer ou não fazer?

- Prognóstico dos doentes cirróticos
  - Cirrose compensada sem colateralização
  - Com colateralização sem hemorragia prévia
  - Hemorragia aguda
  - Hemorragia prévia
  - Ressecção cirúrgica programada de CHC
- Progressão de hepatopatia crónica viral e resposta à terapêutica antivírica
- Se obstrução préhepática é necessário efectuar cateterização transhepática da veia porta
- Desenvolvimento de colaterais com GPSH > 10 – 12 mmHg
  - Contudo não há relação do GPSH com as dimensões das vias colaterais ou com o risco de hemorragia

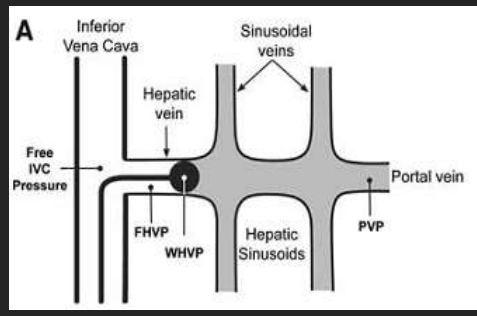

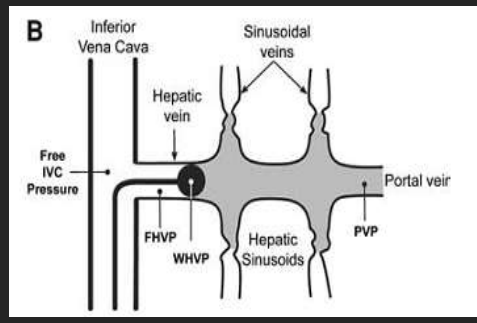

Classificação

Estratificação imagiológica – Consensus Baveno

	TE	USD	UGE	VP	HVPG	CT	MR	Laboratory
Quantitative	•	•		•	•	•	•	•
Reproducible	•		•	•	•	•	•	•
Accurate				•§	•			
Precise				•§ #	•			
Low cost	•	•	•					•
Non-invasive	•	•				•	•	•*

Papel da radiologia

- Métodos de imagem não invasivos são fundamentais para estabelecimento do diagnóstico e possível determinação de etiologia

- Particular interesse na avaliação do grau de HTP e risco de hemorragia digestiva

- Métodos
  - Eco-Doppler
  - TC e RM
  - Ecoendoscopia
  - Elastografia

Sinais de hipertensão portal

1. Desenvolvimento de colaterais
2. Esplenomegalia
3. Ascite
4. Arterialização hepática
5. Aneurisma veia porta

Sinais de hipertensão portal

1. Desenvolvimento de colaterais

- Único argumento formal para diagnóstico
- Efectuam-se preferencialmente por trajectos pré-existentes
- 4 vias de colateralização
  - Colaterais superiores
    - Veia gástrica esquerda
  - Colaterais posteriores
    - Shunts espleno-renais (shunts Warren)
      - Directos
      - Indirectos
  - Colaterais anteriores
    - Veia para-umbilical
  - Colaterais inferiores
    - Veias rectais

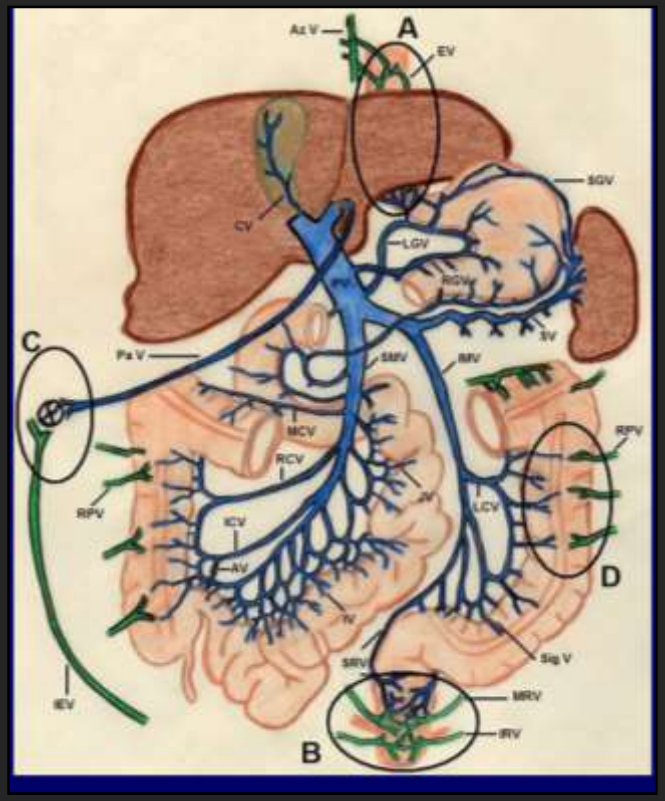

Sinais de hipertensão portal

1. Desenvolvimento de colaterais

- Único argumento formal para diagnóstico
- Efectuam-se preferencialmente por trajectos pré-existentes
- 4 vias de colateralização
  - Colaterais superiores
    - Veia gástrica esquerda
  - Colaterais posteriores
    - Shunts espleno-renais (shunts Warren)
      - Directos
      - Indirectos
  - Colaterais anteriores
    - Veia para-umbilical
  - Colaterais inferiores
    - Veias rectais



Sinais de hipertensão portal

1. Desenvolvimento de colaterais

- Único argumento formal para diagnóstico
- Efectuam-se preferencialmente por trajectos pré-existentes
- 4 vias de colateralização
  - Colaterais superiores
    - Veia gástrica esquerda
  - Colaterais posteriores
    - Shunts espleno-renais (shunts Warren)
      - Directos
      - Indirectos
  - Colaterais anteriores
    - Veia para-umbilical
  - Colaterais inferiores
    - Veias rectais

↑Risco rotura hemorrágica

↑ Risco encefalopatia

Sinais de hipertensão portal

2. Esplenomegalia

- Consequência da estase sanguínea
- + frequente nas hepatopatias não alcoólicas
- Insensível
  - Pode estar presente noutras patologias (s. mieloproliferativos)
  - Pode estar ausente em até 50 % dos casos
- Isolada não tem significado

Sinais de hipertensão portal

Outros

3. Ascite

   Ocasionalmente consequência. Contudo na maioria das vezes traduz insuficiência hepatocelular da patologia de base

4. Arterialização hepática

   Resposta compensatória à ↓ perfusão portal

5. Aneurisma da veia porta

   Na ausência de sinais sugestivos de HTP, são malformações congénitas de origem

Eco-Doppler

Utilidade

- Exame de 1ª linha
- Único método na prática corrente que permite determinar a direcção do fluxo
- Medição do calibre da veia porta, velocidades são de utilidade controversa
  - Ø > 13 mm (sensibilidade–95-100%; especificidade-45-50%)
  - Teste de provocação (↑ velocidade no período pós-prandial)

	cm/sec	
	grupo controlo	cirróticos
Gaiani et al	19 ± 2.1	11.4 ± 3.7
Moriyasu et al	15.3 ± 4	9.7 ± 2.6
Zoli et al	16 ± 0.5	10.5 ± 0.6
Ohnishi et al	17 ± 3.9	12 ± 3

Presença de HTP	Velocidade
Improvável	> 20 cm/s
Provável	10 – 20 cm/s
Muito provável	< 10 cm/s

Eco-Doppler

Sinais de hipertensão portal

- Demonstração de shunts porto-cava
  - Repermeabilização da veia paraumbilical
  - Veia gástrica esquerda
  - Veia esplénica
  - Shunts espleno-renais (shunt de Warren)
- Inversão fluxo porta (hepatófugo)
- Veias suprahepáticas
- Ascite + esplenomegalia

Eco-Doppler

Shunts porto-cava

- Demonstração de shunts porto-cava
  - Repermeabilização da veia paraumbilical
    - Demonstração do caracter hepatófugo (síndrome de Cruveilhier–Baumgarten)
    - Quando presente implica veia porta permeável, podendo estar o ramo direito com fluxo hepatófugo
    - Paraumbilical é o termo correcto!
  - Veia gástrica esquerda
  - Veia esplénica
  - Shunts espleno-renais (shunt de Warren)

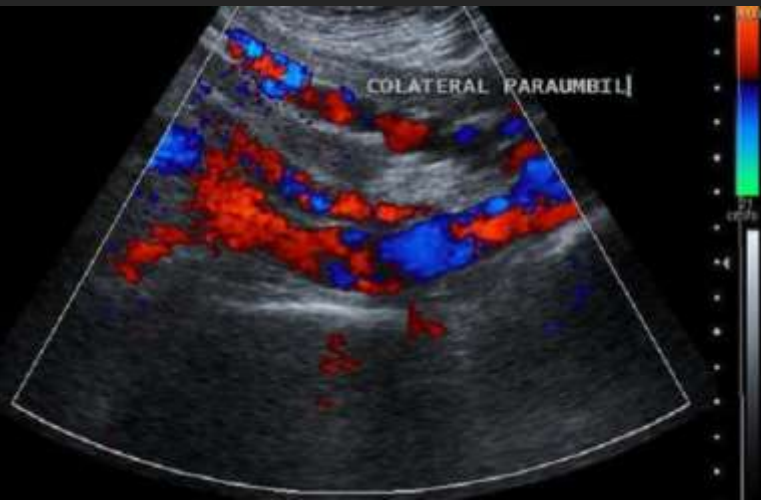

Eco-Doppler

Shunts porto-cava

- Demonstração de shunts porto-cava
  - Repermeabilização da veia paraumbilical
  - Veia gástrica esquerda
    - Calibre deve ser < 4 mm
    - Ø > 5 – 6 mm
    - Fluxo hepatófugo
      - 91 % dos doentes com hemorragia
      - Velocidade > 15 cm/s → 50 – 62% hemorragia
  - Veia esplénica
  - Shunts espleno-renais (shunt de Warren)

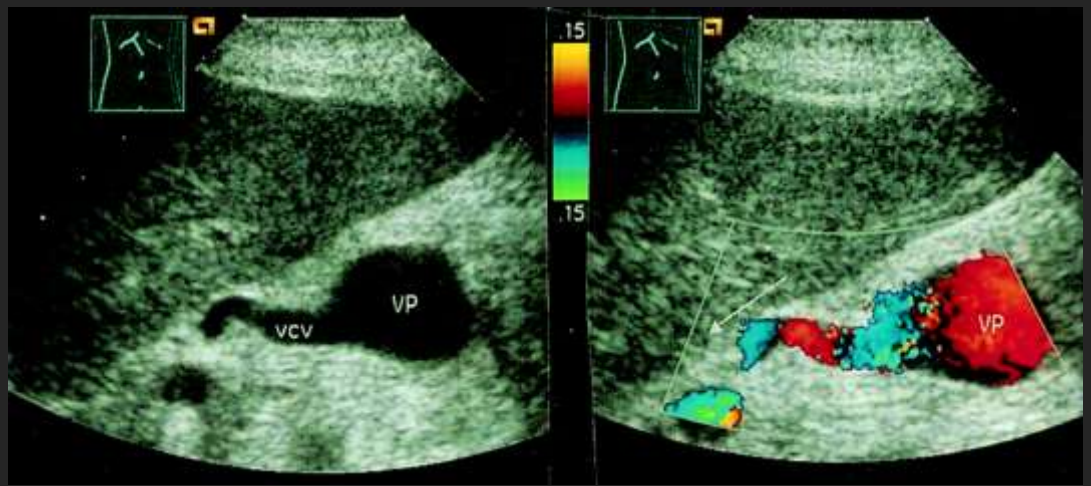

Eco-Doppler

Shunts porto-cava

- Demonstração de shunts porto-cava
  - Repermeabilização da veia paraumbilical
  - Veia gástrica esquerda
    - Calibre deve ser < 4 mm
  - <u>Veia esplénica</u>
    - Permeabilidade e sentido do fluxo
      - Fluxo invertido se presença de shunts espleno-renais
  - <u>Shunts espleno-renais (shunt de Warren)</u>
    - Directos (se elevado débito - ↑ risco de encefalopatia hepática)
    - Indirectos (espleno-gastro-frénico-adreno-renal - ↑ risco hemorrágico)

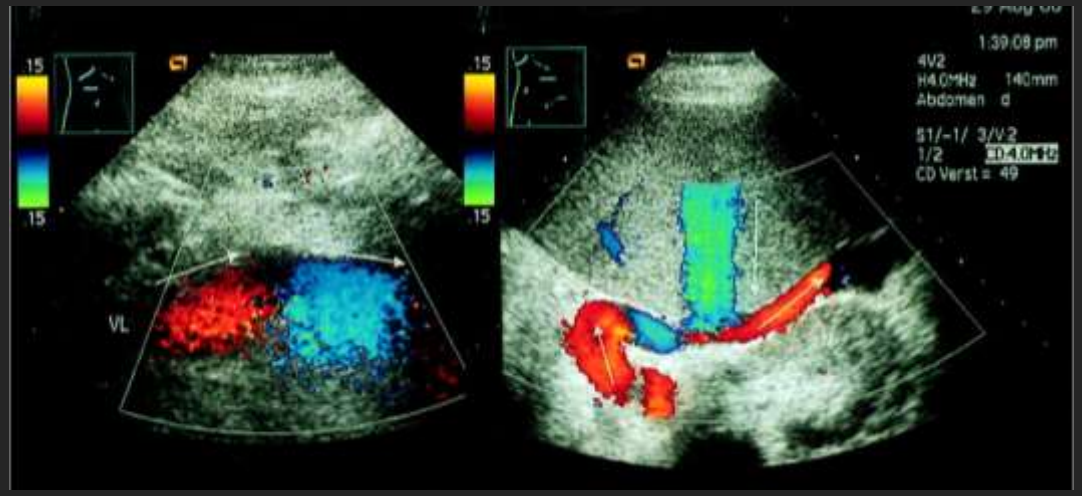

Eco-Doppler

Inversão do fluxo porta

- Demonstração de shunts porto-cava
  - Repermeabilização da veia paraumbilical
  - Veia gástrica esquerda
  - Veia esplénica
  - Shunts espleno-renais

- Inversão fluxo porta (hepatófugo)
  - Presença de fluxo em vai-vém
  - Ausência de fluxo porta

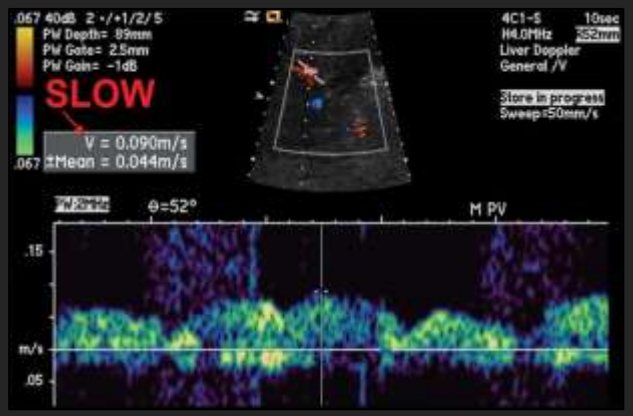

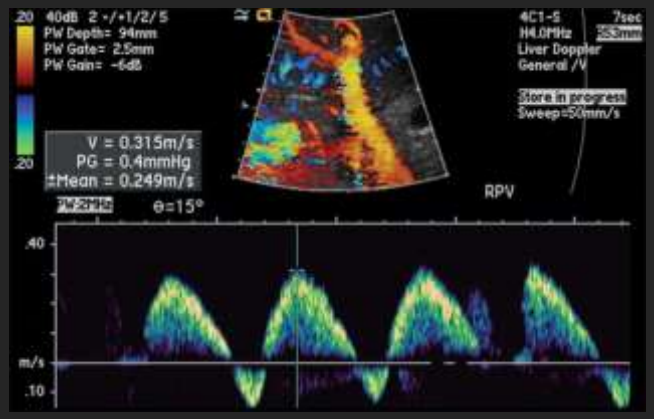

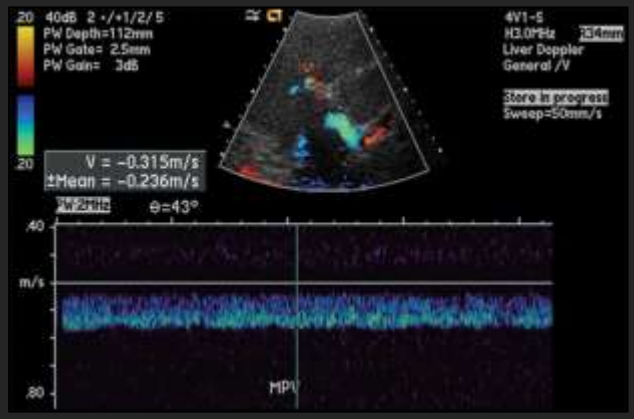

Eco-Doppler

Inversão do fluxo porta

- Demonstração de shunts porto-cava
  - Repermeabilização da veia paraumbilical
  - Veia gástrica esquerda
  - Veia esplénica
  - Shunts espleno-renais

- Inversão fluxo porta (hepatófugo)
  - Presença de fluxo em vai-vém
  - Ausência de fluxo porta
  - Arterialização hepática compensatória
    - Vsist. > 30 – 40 cm/s

Eco-Doppler

Outros sinais

- Demonstração de shunts porto-cava
  - Repermeabilização da veia paraumbilical
  - Veia gástrica esquerda
  - Veia esplénica
  - Shunts espleno-renais
- Inversão fluxo porta (hepatófugo)
- Veias suprahepáticas
  - Perda da normal modulação respiratória (cirróticos)
  - Acentuar modulação IC
- Ascite + esplenomegalia
  - Associadas a HTP mas sem valor diagnóstico se isoladas

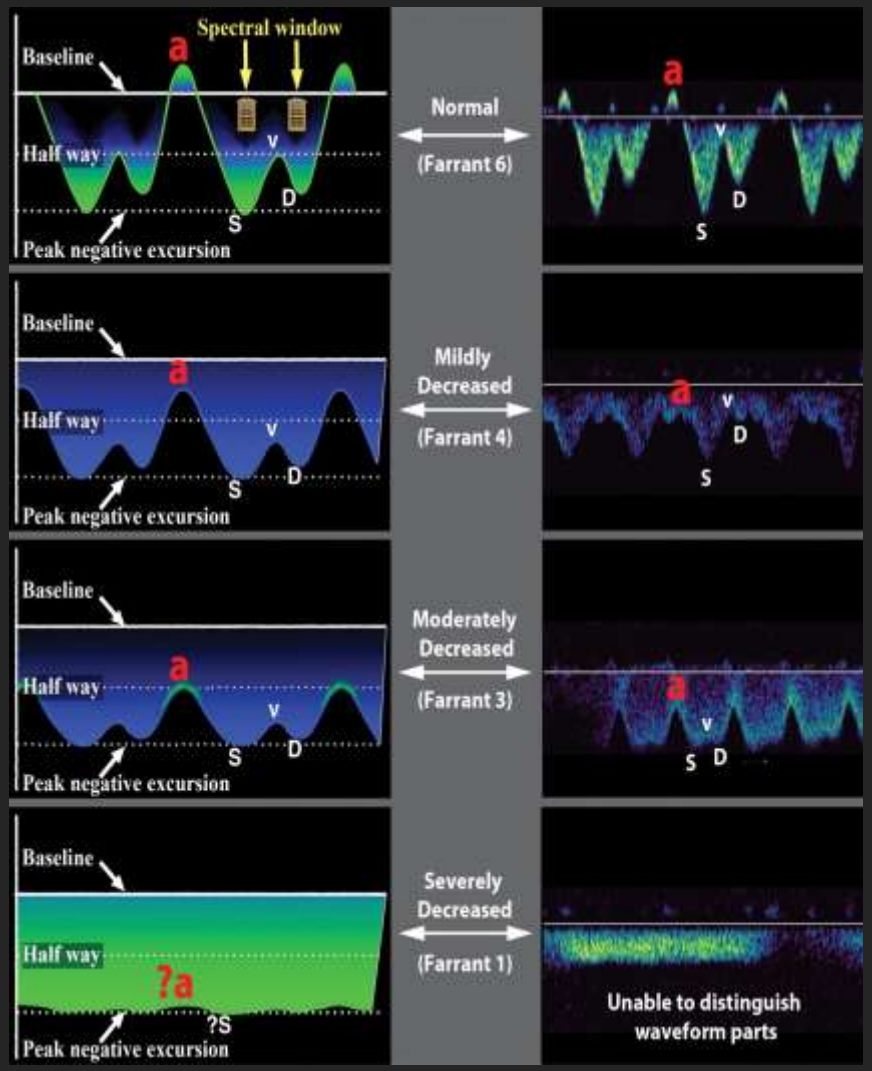

Eco-Doppler

Outros sinais

- Demonstração de shunts porto-cava
  - Repermeabilização da veia paraumbilical
  - Veia gástrica esquerda
  - Veia esplénica
  - Shunts espleno-renais

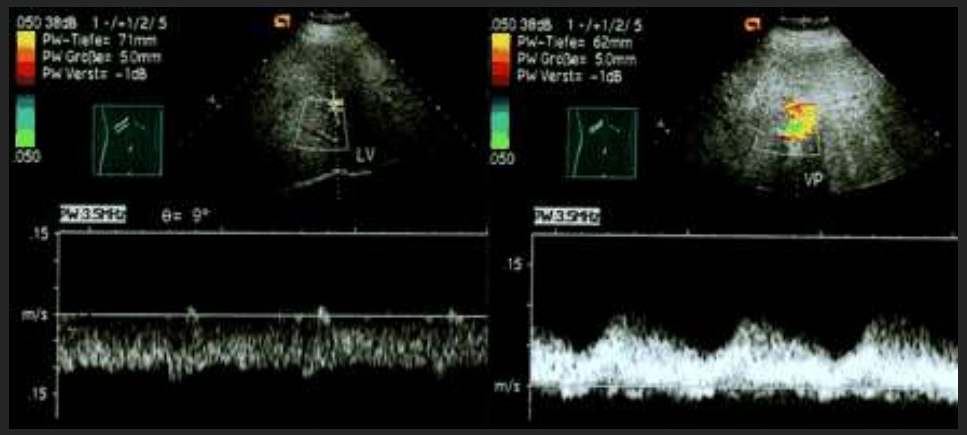

- Inversão fluxo porta (hepatófugo)

- <u>Veias suprahepáticas</u>
  - Perda da normal modulação respiratória (cirróticos)
  - Acentuar modulação IC

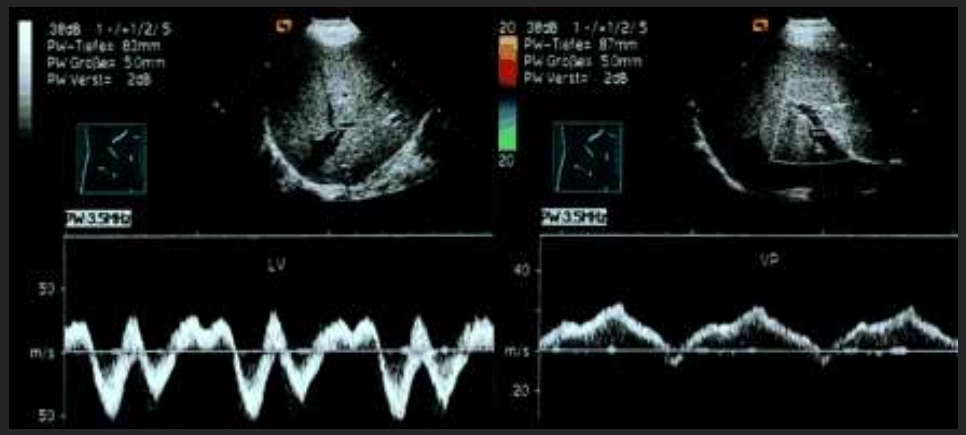

- <u>Ascite + esplenomegalia</u>
  - Associadas a HTP mas sem valor diagnóstico se isoladas

Eco-Doppler

Outros sinais

- Demonstração de shunts porto-cava
  - Repermeabilização da veia paraumbilical
  - Veia gástrica esquerda
  - Veia esplénica
  - Shunts espleno-renais

- Inversão fluxo porta (hepatófugo)

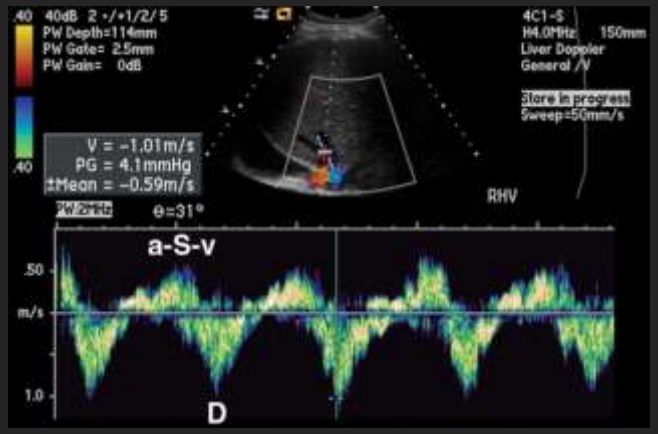

- Veias suprahepáticas
  - Perda da normal modulação respiratória (cirróticos)
  - Acentuar modulação IC
    - Insuf. Tricúspide
    - Insuf. Cardíaca direita
- Ascite + esplenomegalia
  - Associadas a HTP mas sem valor diagnóstico se isoladas

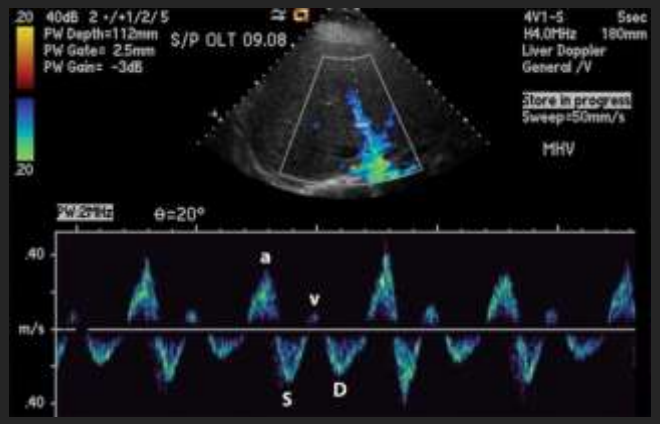

TC e RM

- Exames de 2ª linha
- Permite exploração de todas as vias colaterais
- Úteis para exclusão de complicações
  - Trombose porta, formações nodulares hepáticas

- RM
  - Pode ser utilizada para estimar o fluxo porta
    - Boa correlação com os estudos por Doppler
    - Difícil aplicação na prática clínica diária

TC

Shunts porto-cava

- Colaterais tributários da VCS
  - Veia gástrica esquerda
  - Veias gástricas curtas
  - Varizes esofágicas e paraesofágicas
- Colaterais tributários da VCI
  - Shunts espleno-renais
    - Directos e indirectos
  - Repermeabilização da veia para – umbilical
- Outros colaterais
  - Colaterais mesentéricos
  - Varizes rectais
  - Cavernoma da veia porta

TC

Shunts porto-cava

- Colaterais tributários da VCS
  - Veia gástrica esquerda
    - Também denominada de v.coronária
    - Vísivel entre a parede anterior do estômago e o contorno posterior do lobo esquerdo
    - Frequentemente acompanhadas por varizes esofágicas ou paraesofágicas
    - Ø > 5 – 6 mm → Hipertensão portal
    - Não há relação do Ø com o risco de rotura de v. esofágicas
  - Varizes esofágicas e paraesofágicas
  - Veias gástricas curtas

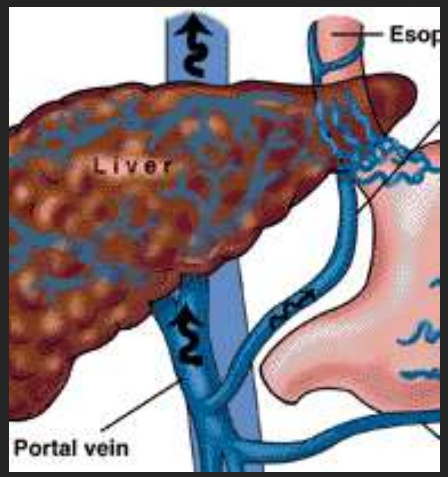

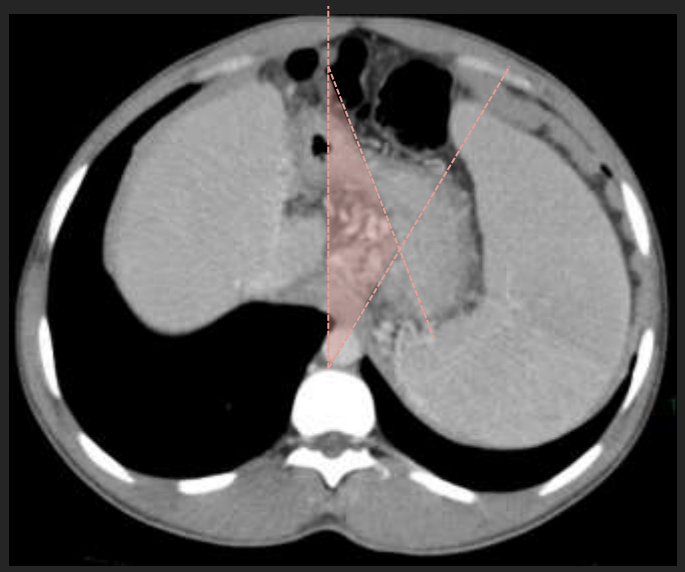

TC

Shunts porto-cava

- Colaterais tributários da VCS
  - Veia gástrica esquerda
  - Varizes esofágicas e paraesofágicas
    - Necessário GPSH > 10 mmHg, ↑ risco rotura qdo > 12 mmHg
    - Ramos da veia gástrica esquerda
      - Ramos anteriores – varizes esofágicas
      - Ramos posteriores – varizes paraesofágicas
    - Drenam para a veia azygos ou hemiazygos
    - Grande importância clínica
  - Veias gástricas curtas

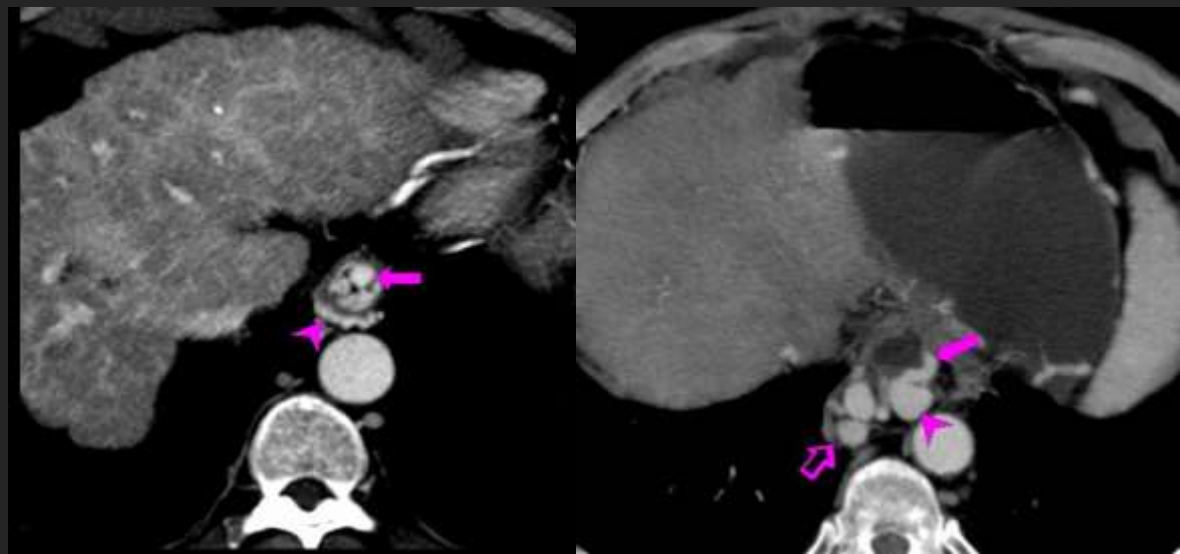

TC

Shunts porto-cava

- Colaterais tributários da VCS
  - Veia gástrica esquerda
  - Varizes esofágicas e paraesofágicas
    - Necessário GPSH > 10 mmHg, ↑ risco rotura qdo > 12 mmHg
    - Ramos da veia gástrica esquerda
      - Ramos anteriores – varizes esofágicas
      - Ramos posteriores – varizes paraesofágicas
    - Drenam para a veia azygos ou hemiazygos
    - Grande importância clínica
      - Taxa de mortalidade – 30 – 40 % sem tratamento
      - Endoscopia método de referência para visualização das v. esofágicas

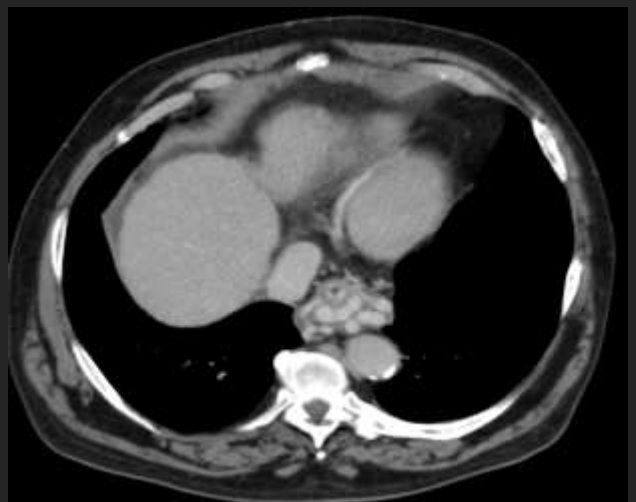

TC

Shunts porto-cava

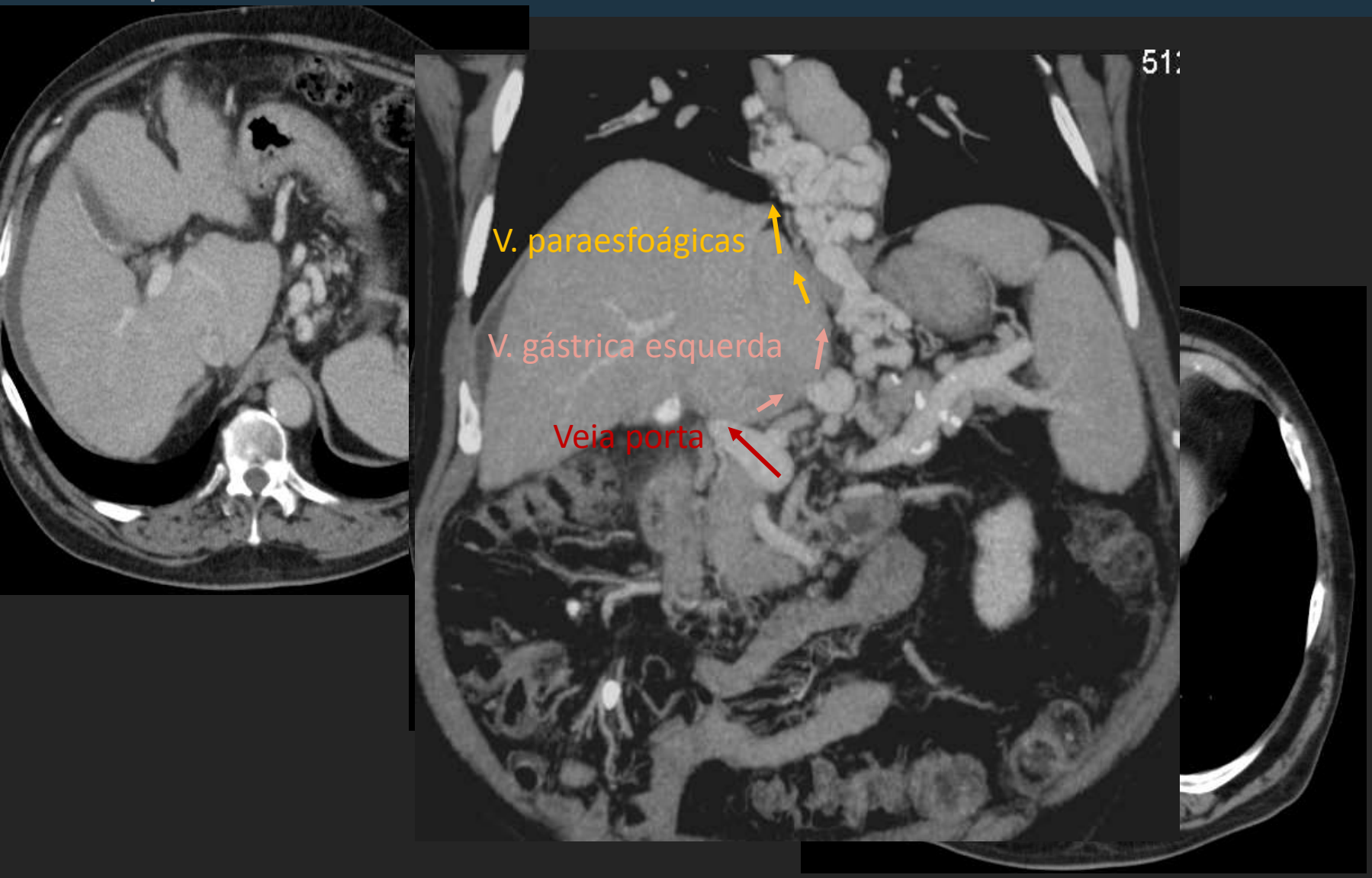

TC

Shunts porto-cava

- Colaterais tributários da VCS
  - Veia gástrica esquerda
  - Varizes esofágicas e paraesofágicas
  - Veias gástricas curtas
    - Presentes em 25 % dos doentes com HTP
    - 84 % - Veia cava superior
    - 18% - Veia cava inferior
      - Shunt espleno-renal indirecto
    - Hemorragia menos frequente que as varizes esofágicas (25 % vs 64 %)
    - Contudo a rotura é mais severa (taxa de mortalidade de 40 %)

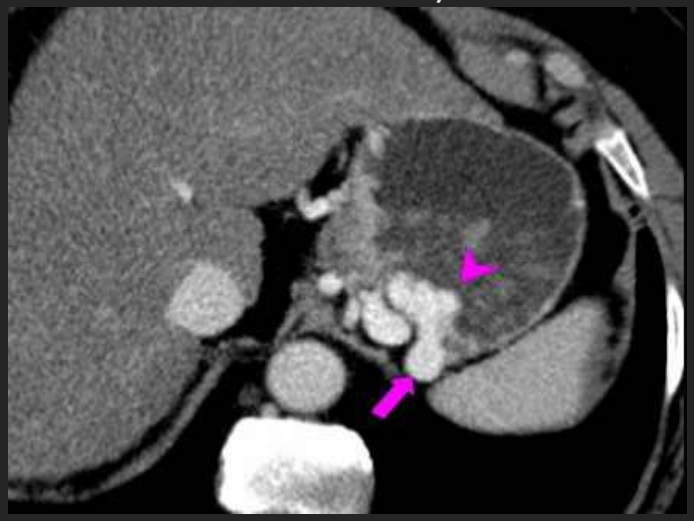

TC

Shunts porto-cava

- Colaterais tributários da VCI
  - Shunts espleno-renais
    - Directos
    - Indirectos
  - Repermeabilização da veia para-umbilical

TC

Shunts porto-cava

- Colaterais tributários da VCI
  - Shunts espleno-renais
    - Trajectos tortuosos por vezes de dificil definição
      - Directos
        - » Quando Ø -↑ risco de encefalopatia
      - Indirectos

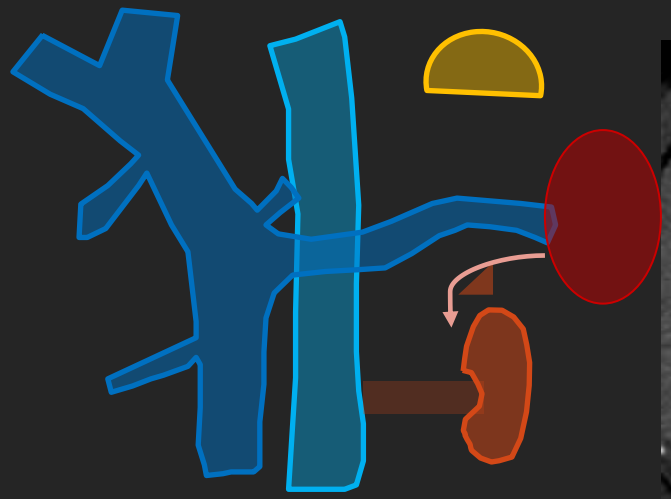

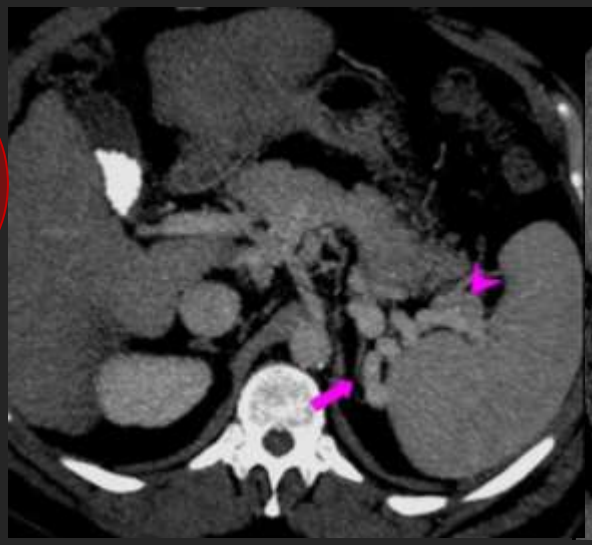

TC

Shunts porto-cava

- Colaterais tributários da VCI
  - Shunts espleno-renais
    - Trajectos tortuosos por vezes de dificil definição
      - Directos
      - Indirectos (shunt espleno-gastro-cruro-adreno-renal!!)
        - » Associada a risco de hemorragia por varizes gástricas

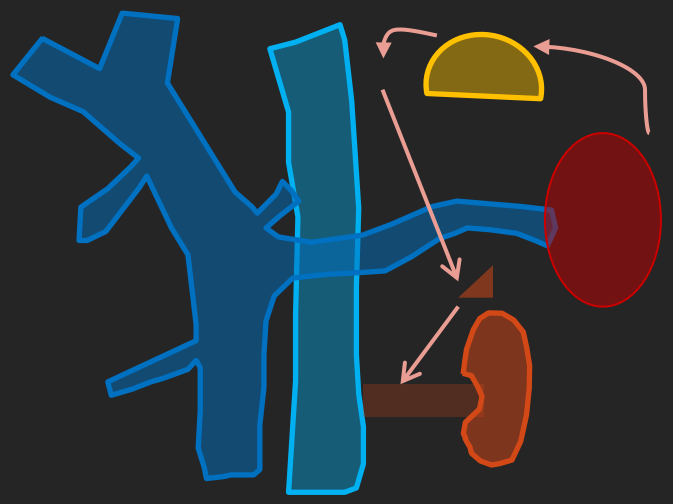

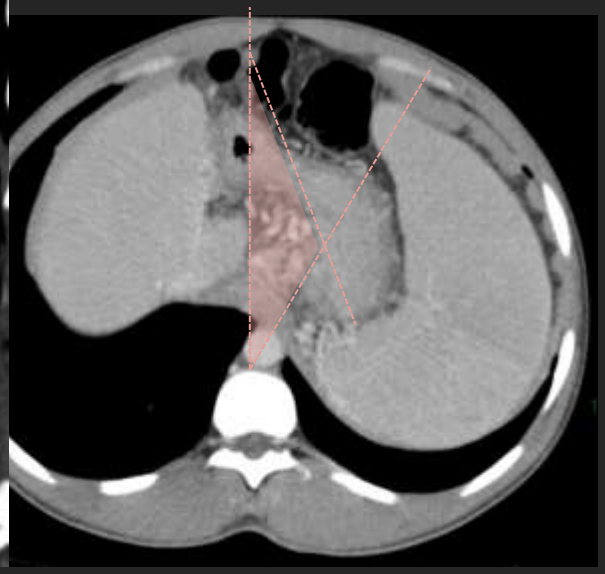

TC

Shunts porto-cava

- Colaterais tributários da VCI
  - Shunts espleno-renais
  - Repermeabilização da veia para-umbilical
    - Freq – 43 % dos individuos cirróticos
    - Traduzem HTP qdo > 2 – 3 mm (fluxo hepatófugo)
    - Quando largos – descompressão natural das zonas com risco de rotura
      - Extremamente raro casos de rotura na cavidade peritoneal (< 20 casos na literatura)
    - A sua presença exclui trombose da veia porta

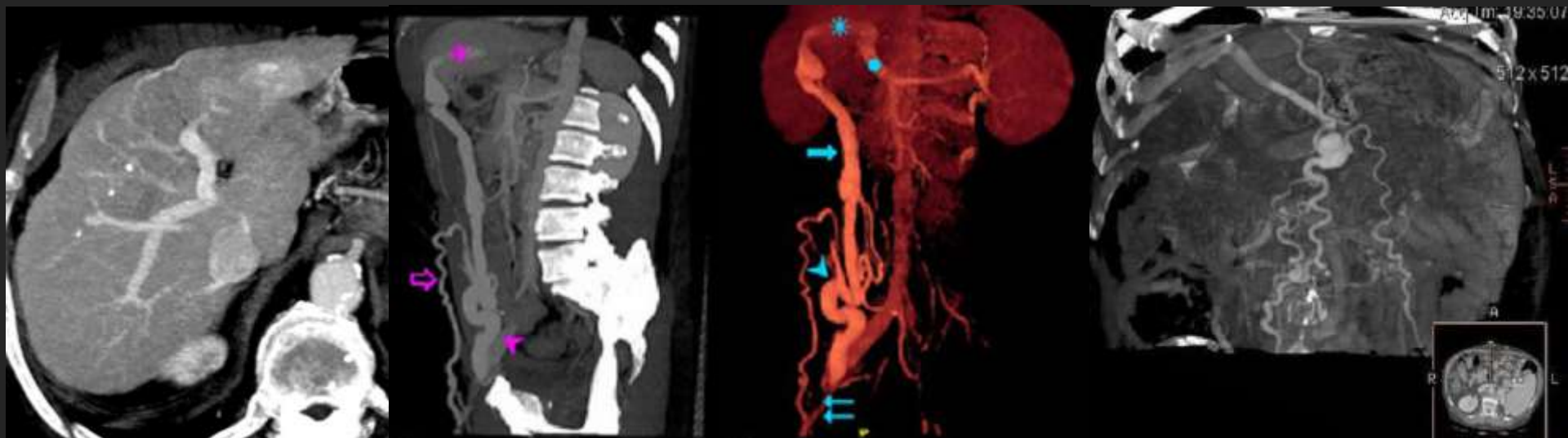

TC

Shunts porto-cava

- Outros colaterais
  - Varizes rectais
  - Colaterais mesentéricos
  - Cavernoma da veia porta
  - Hipertensão portal esquerda

Shunts porto-portais hepatópetos

TC

Shunts porto-cava

- Outros colaterais
  - Varizes rectais
    - Nos individuos cirróticos, são mais frequentemente detectadas por colonoscopia (10-20 %) do que por TC (7%)
    - Hemorragia em até 5 % dos indivíduos.

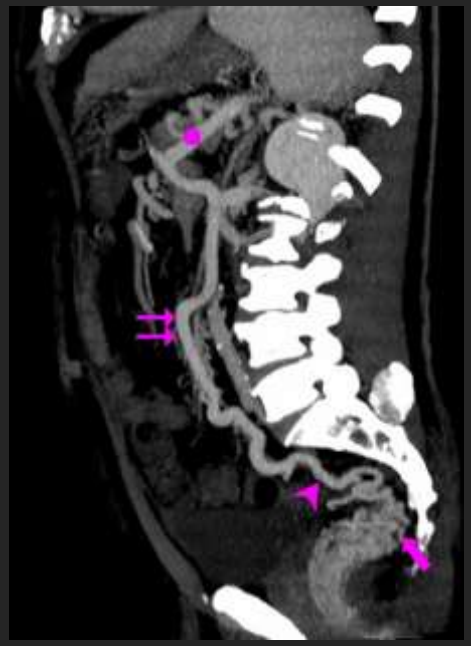

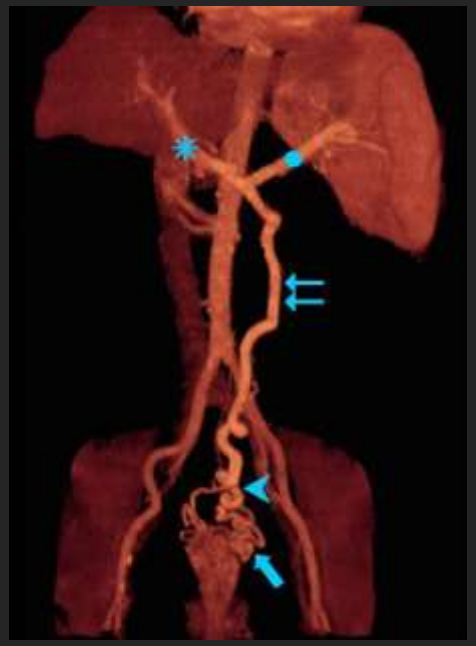

TC

Shunts porto-cava

- Outros colaterais
  - Colaterais mesentéricos
    - Desenvolvem-se a partir da VMS e VMI e drenam para a VCI por via retroperitoneal ou pelas veias pélvicas
    - Hemorragia raramente é severa (taxa de mortalidade de 3-4 %)
    - Recorrência é comum

TC

Shunts porto-cava

- Outros colaterais
  - Colaterais mesentéricos
    - Desenvolvem-se a partir da VMS e VMI e drenam para a VCI por via retroperitoneal ou pelas veias pélvicas
    - Hemorragia raramente é severa (taxa de mortalidade de 3-4 %)
    - Recorrência é comum

TC

Shunts porto-portais

- Outros colaterais
  - Varizes rectais
  - Colaterais mesentéricos
  - Cavernoma da veia porta
    - Massa de veias com aparência em rosário no hilo hepático
    - Desenvolvimento de varizes perivesiculares

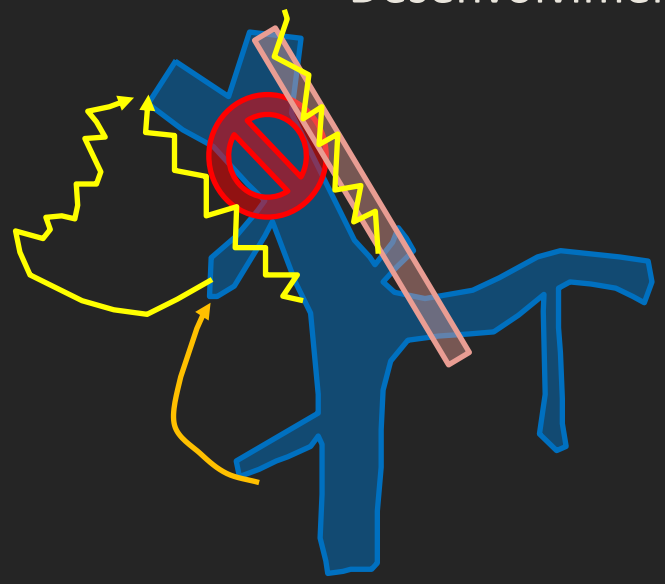

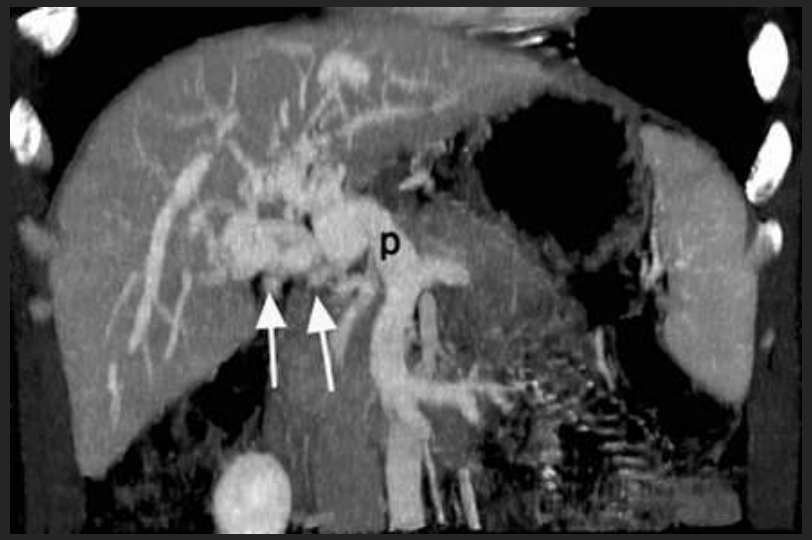

TC

Shunts porto-portais

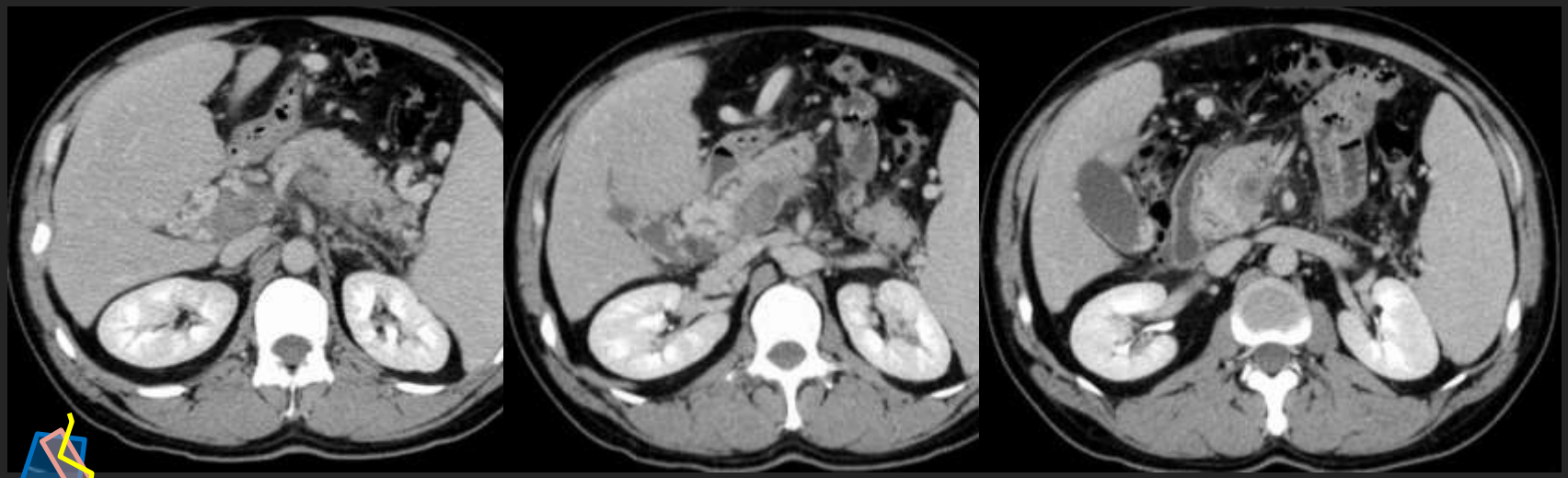

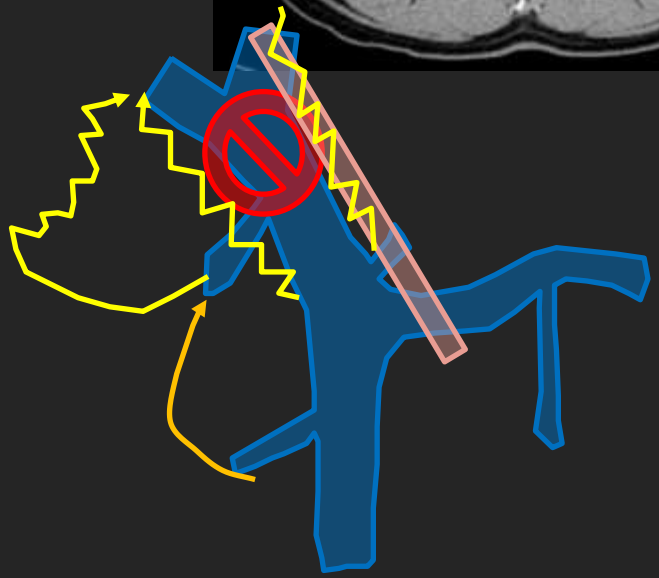

TC

Shunts porto-portais – Hipertensão portal esquerda

- Outros colaterais
  - Varizes rectais
  - Colaterais mesentéricos
  - Cavernoma da veia porta
  - Hipertensão portal esquerda

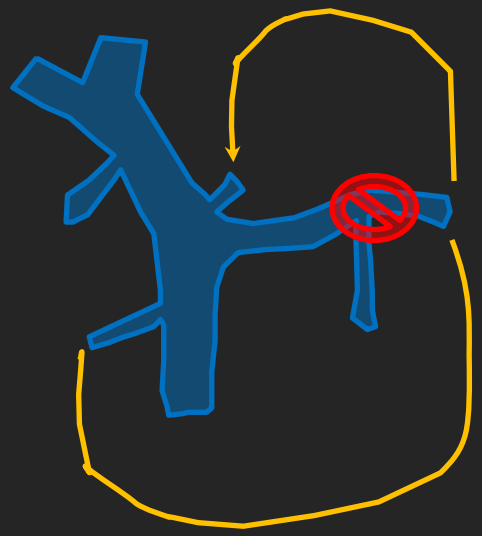

- Oclusão da v.esplénica
  - Patologia pancreática (+ comum)
- Transmissão da pressão a montante
- ≠ hipertensão portal generalizada
  - ↑ pressão confinado ao lado esquerdo

- Hemorragia digestiva + esplenomegalia + enzimologia e provas de função hepática N

TC

Shunts porto-portais – Hipertensão portal esquerda

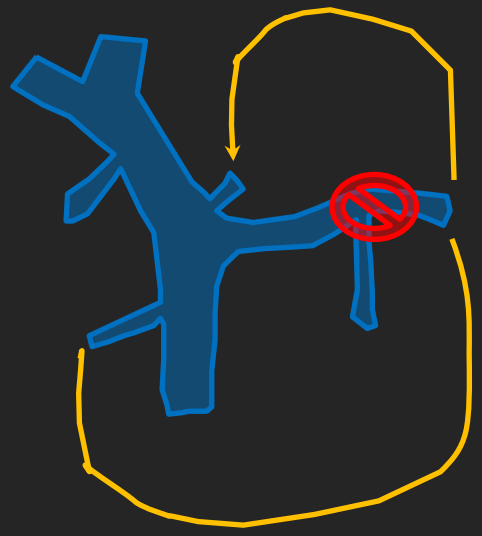

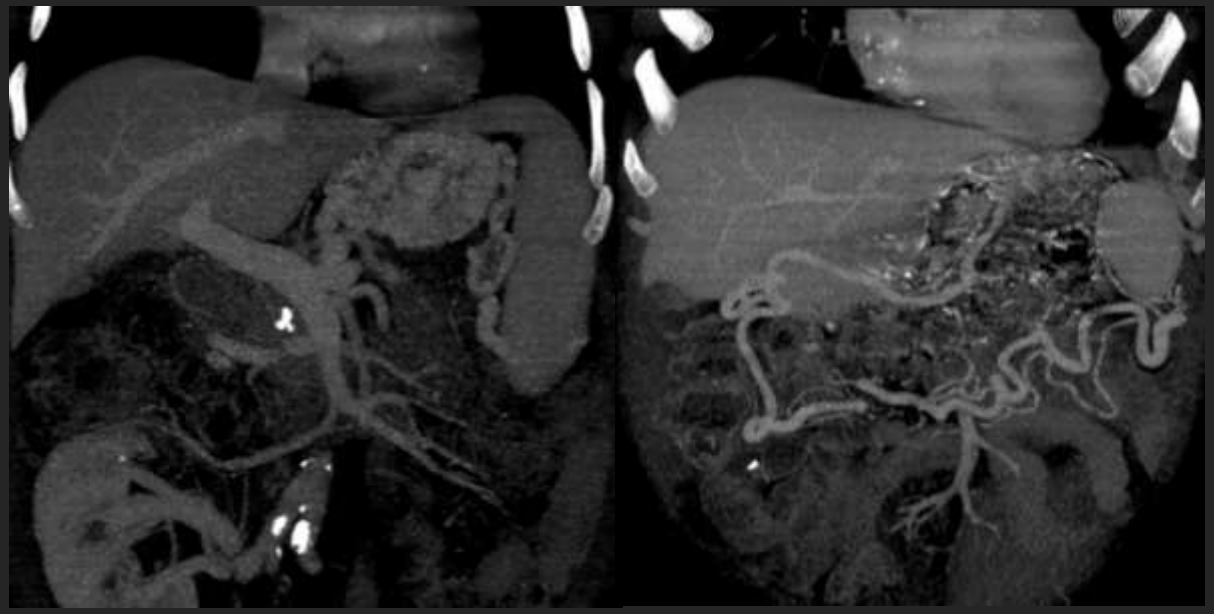

Abordagem radiológica

- Identificar a presença de shunts porto-cava
- Identificar qual a via de colateralização determinando qual o nível da obstrução
- Pesquisar etiologia
- Tentativa de avaliação de prognóstico
  - Colaterais superiores e posteriores – risco de hemorragia
    - Veia gástrica esquerda
    - Varizes eofágicas
    - Shunt espleno-renal indirecto
  - Shunt espleno-renal directo – risco de encefalopatia hepática
  - Cavernomas da veia porta – risco de complicações biliares

Podemos ajudar?!?

- Sim….
- O que fazer?

TIPS

- Transjugular
- Intrahepatic
- Portosystemic
- Shunt

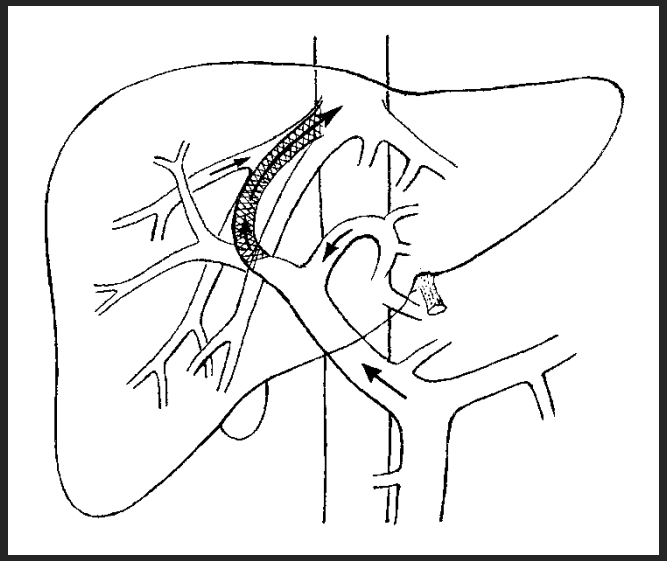

TIPS

- Transjugular
- Intrahepatic
- Portosystemic
- Shunt

TIPS

Indicações – AALSD 2005

Efficacy Determined by Controlled Trials	Efficacy Assessed in Uncontrolled Series
Secondary prevention variceal bleeding	Refractory acutely bleeding varices
Refractory cirrhotic ascites	Portal hypertensive gastropathy
	Bleeding gastric varices
	Gastric antral vascular ectasia
	Refractory hepatic hydrothorax
	Hepatorenal syndrome (type 1 or type 2)
	Budd-Chiari syndrome
	Veno-occlusive disease
	Hepatopulmonary syndrome

TIPS

Resultados

- ↓ recorrência hemorragia varizes
  - 10 – 25 % (vs 35 – 50 % após endoscopia)

- ↑ risco de encefalopatia hepática
  - 30 % (vs 15 % após endoscopia)
    - > 60 anos
    - Hepatopatia não alcoólica
    - Sexo ♀
    - Hipoalbuminémia

TIPS

Resultados

- ↓ recorrência hemorragia varizes
  - 10 – 25 % (vs 35 – 50 % após endoscopia)
- ↑ risco de encefalopatia hepática
  - 30 % (vs 15 % após endoscopia)

- Hemorragia por varizes
  - Emergência
    - Hemorragia incontrolável
      - Fármacos vasoactivos
      - Esleroterapia
  - Electivo
    - Prevenção
      - Propanolol
      - Terapia endoscópica sem sucesso

TIPS

Contra-indicações – AALSD 2005

Absolute	Relative
Primary prevention of variceal bleeding	Hepatoma, especially if central
Congestive heart failure	Obstruction of all hepatic veins
Multiple hepatic cysts	Portal vein thrombosis
Uncontrolled systemic infection or sepsis	Severe coagulopathy (INR >5)
Unrelieved biliary obstruction	Thrombocytopenia of less than 20,000/cm^3
Severe pulmonary hypertension	Moderate pulmonary hypertension

TIPS

Futuras indicações

The NEW ENGLAND JOURNAL of MEDICINE

ORIGINAL ARTICLE

Early Use of TIPS in Patients with Cirrhosis and Variceal Bleeding

Juan Carlos García-Pagán, M.D., Karel Caca, M.D., Christophe Bureau, M.D.,

- Individuos de alto risco (Child-Pugh C, Child-Pugh B com hemorragia activa na endoscopia diagnóstica)
- n= 63 (rastreio a 359 doentes)
- Grupo de controlo com terapia farmacológica e endoscópica (n=31)
- 1 ano
  - 50 % dos doentes do grupo controlo recidivaram hemorragia (n=14)
  - 3,1 % dos doentes com TIPS precoce recidivaram hemorragia (n=1)
- Taxa de complicações associada foi semelhante

TIPS

Resultados

- Imediato e minimamente invasivo para descompressão do sistema portal
- Não melhora taxa de mortalidade global
  - Taxa aos 30 dias – máximo de 10 %

TIPS

Embolização de colaterais

- ↑ risco de encefalopatia hepática
  - Veia gástrica esquerda
  - Veias gástricas curtas
  - Colaterais com fluxo competitivo após colocação de TIPS

TIPS

Embolização de colaterais

- ↑ risco de encefalopatia hepática
  - Veia gástrica esquerda
  - Veias gástricas curtas
  - Colaterais com fluxo competitivo após colocação de TIPS

TIPS

Avaliação por eco-Doppler

- Permeabilidade shunt (3 porções)
- Segmento suprahepático envolvido
- Veia porta, ramo direito e esquerdo

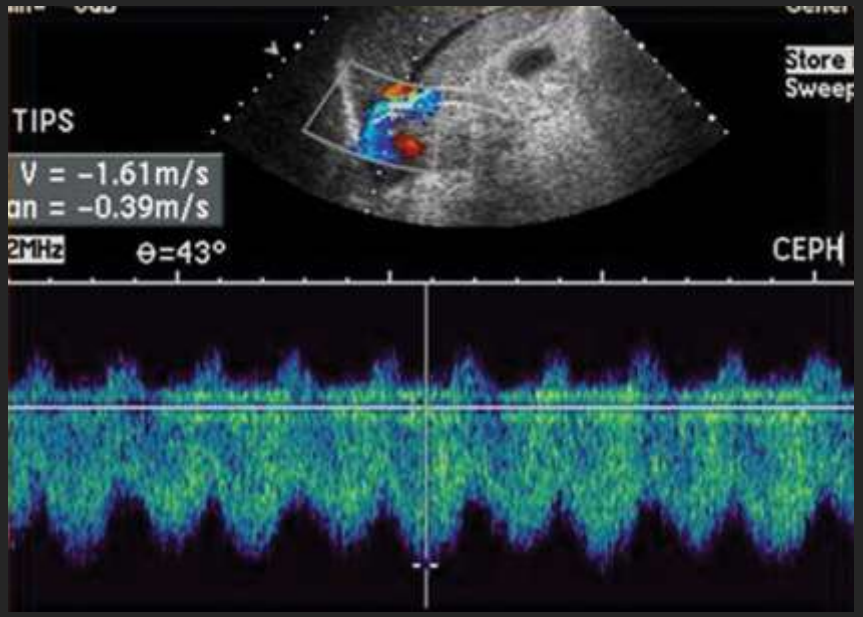

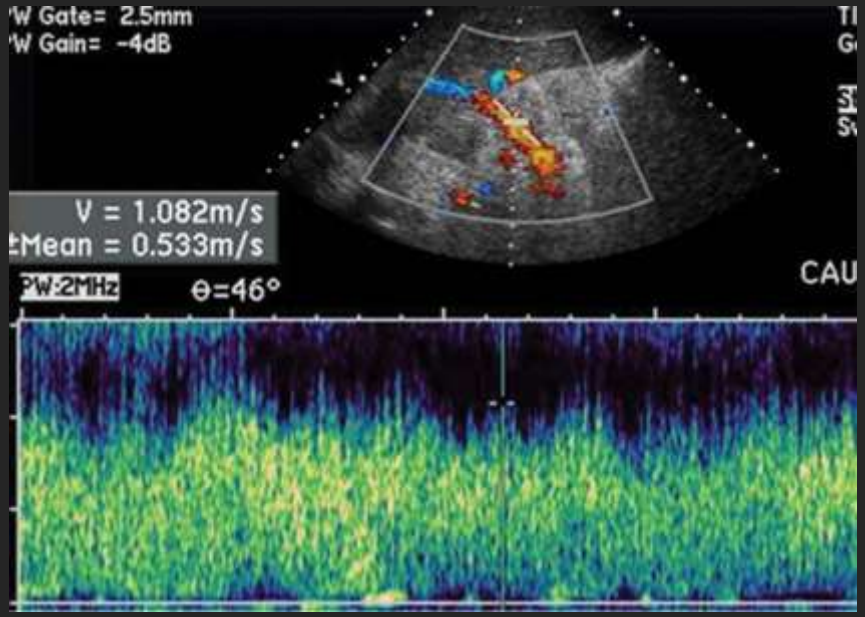

TIPS

Avaliação por eco-Doppler

- Permeabilidade shunt (3 porções)
- Segmento suprahepático envolvido
- Veia porta, ramo direito e esquerdo

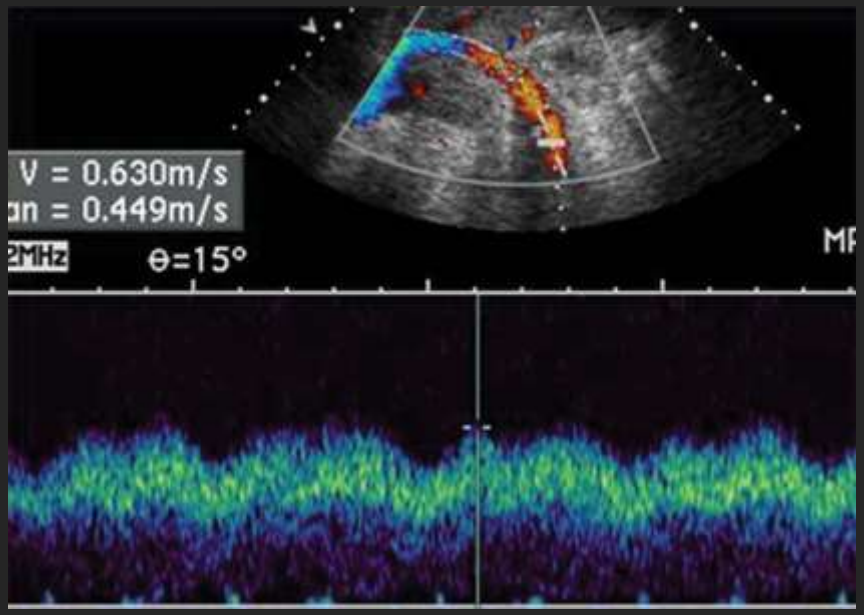

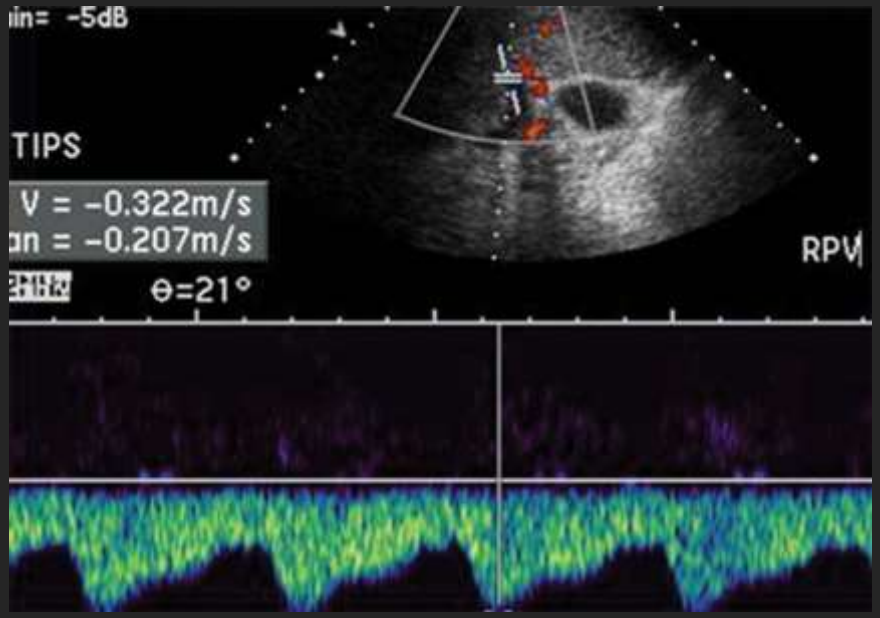

TIPS

Avaliação por eco-Doppler

- Permeabilidade shunt (3 porções)
- Segmento suprahepático envolvido
- Veia porta, ramo direito e esquerdo

- Seguimento

1ª avaliação	2ª avaliação	Seguintes
1 semana		
1 mês (stents cobertos)	3 meses após 1ª	6 / 6 meses

TIPS

Disfunção

- Oclusão
  - Fluxo ausente

- Estenose (+ comum na região cefálica)
  - ↑ velocidade (> 190 cm/s)
  - ↓ velocidade (< 90 cm/s)

- Sinais indirectos
  - ± > 50 cm/s ao exame prévio
  - Fluxo portal intrahepático hepatópeto
  - ↓ velocidade VP (< 30 cm/s)
  - Vasos colaterais
    - Recanalização da veia para umbilical
  - Ascite recorrente

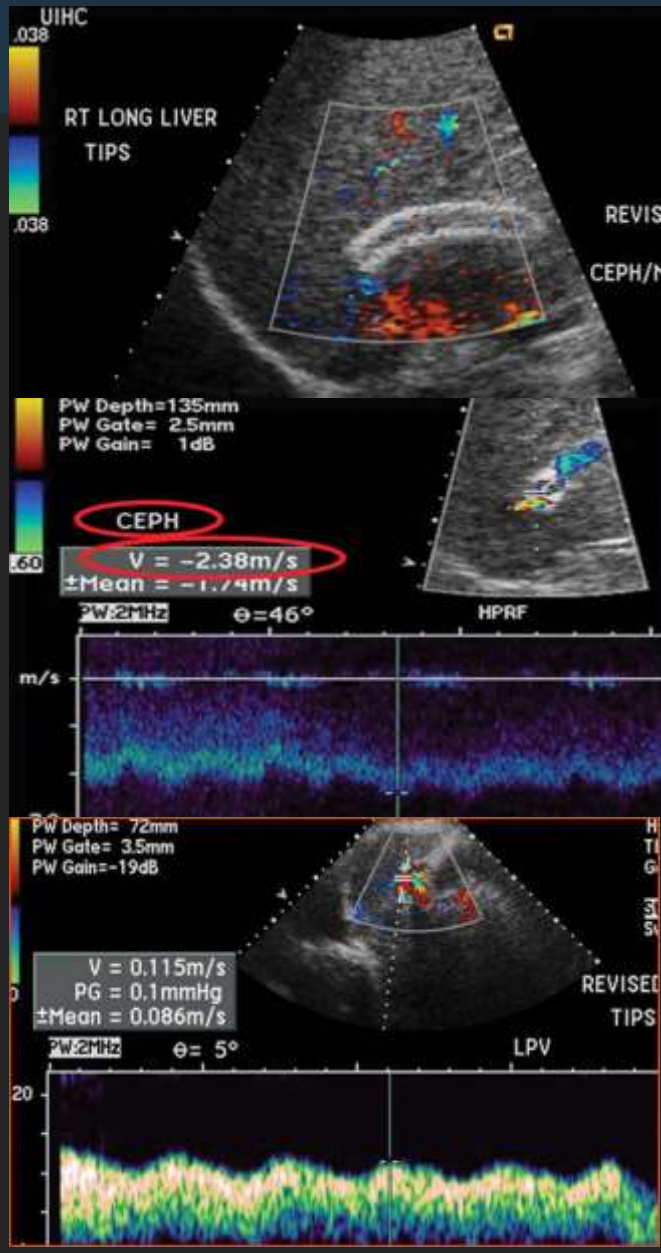

Conclusão

- Presença de shunts porto-cava é sinal formal de diagnóstico de HTP
  - Colaterais com risco hemorrágico ou de encefalopatia hepático são de importante referenciação
  - Dificil estratificação do risco com o diâmetro
- Eco-Doppler bom método para monitorizar evolução dos doentes
- Medição venográfica hepática directa e o método de referência para medição do GPSH
- Papel do TIPS
  - Actualmente método de resgate
  - Futuramente método de 1ª linha ?!